Aus dem Röntgeninstitut der Universität Zürich (Leiter: Prof. Dr. H. R. Schinz)

Über das Vorkommen von Kapselknochen bei Arthrosis deformans

Inaugural-Dissertation

zur

Erlangung der Doktorwürde

der

Medizinischen Fakultät der Universität Zürich

vorgelegt von

Richard Weber

von Spreitenbach (Aargau)

Genehmigt auf Antrag von Prof. Dr. H. R. Schinz

ZÜRICH 1935

GEORG THIEME / VERLAG / LEIPZIG

R. UNIV.
BIBLIOTHEEK
LEIDEN

Diese Arbeit erschien in Band 51, Heft 6 (Jahrgang 1935), der „Fortschritte auf dem Gebiete der Röntgenstrahlen". Verlag von Georg Thieme, Leipzig

1. Definition des Leidens und Literatur

Unter dem Namen Kapselosteom werden Knochenneubildungen zusammengefaßt, deren Sitz sich vorwiegend oder ausschließlich auf die Gelenkkapsel beschränken. Die Beziehung eines Kapselknochens zu den einzelnen Kapselschichten kann verschiedener Natur sein insofern, als der eine Knochen mehr oberflächlich in direkter Verbindung mit der Synovialmembran angetroffen wird oder aber tiefer in der Capsula fibrosa, der andere wieder mehr in den äußeren Kapselschichten zum Vorschein tritt.

Entsprechend der relativen Häufigkeit des Vorkommens von Gelenkkapselosteomen sind in der Literatur bereits verschiedene Fälle beschrieben worden, früher meist unter der Bezeichnung „freie Gelenkkörper", „Gelenkmäuse", häufig mit der Hinzufügung „bei Arthrosis deformans".

Die frühesten Mitteilungen stammen von Laennec, „Über die geweblichen Fremdkörper in den Gelenken".

„Diese Körper entstehen auf der freien Oberfläche der Synovialmembran, am häufigsten an jenen Teilen, welche sich dem Knochen anlegen, sie sind entweder in der Dicke der Synovialmembran zurückgehalten oder bereits an die Oberfläche gekommen, sie sind dann hier noch gefestigt geblieben oder ganz frei geworden."

Diese Erkenntnis Laennecs, daß die Synovialmembran die Matrix der entstehenden Kapselneubildungen sei, wurde von allen späteren Autoren ausnahmslos übernommen. Kienböck hat diese Tatsache der besonderen Benennung einer Osteomgruppe zugrunde gelegt, den Synovialisosteomen, wobei solche Kapselknochen gemeint sind, die sich aus einem in den Schichten der Synovialmembran enthaltenen Muttergewebe entwickeln. Auch die Möglichkeit der Loslösung der Gebilde von ihrem Mutterboden und die Entstehung der freien Gelenkkörper, wie sie später von Barth und Kappis experimentell nachgewiesen wurden, ist in der Beschreibung Laennecs schon enthalten.

Die erste anatomische Beschreibung der Kapselneubildungen stammt von Rokitansky: er hat im Jahre 1851 eine kurze, aber klassisch prägnante, heute noch vollgültige Darstellung der von der Synovialmembran ausgehenden Neubildungen gegeben:

„Die Häute können stark wuchern und im Innern bilden:

1. Bindegewebe,
2. Fettgewebe,
3. Knorpel- und Knochensubstanz.

Zu 3. Es sind zunächst kleine, rundliche Massen, zuweilen auf einem Stiel, sie werden später größer und adaptieren ihre Form der Umgebung; sie sind eben oder flach konvex oder sogar konkav, werden multipel und artikulieren manchmal miteinander mit Bildung mehrerer Facetten. Die Massen werden zuweilen lose und stellen dann eine besondere Form freier Körper dar. Die Wucherungen sind von Bindegewebe umgeben, können Knorpelschichten tragen, zuweilen liegt der Knochen bloß. An den Oberflächen können wieder kleinere Vegetationen wuchern." (Zit. nach Kienböck.)

Gleich wie bei Laennec finden wir auch bei Rokitansky die Auffassung vertreten, daß die arthrotischen, freien Gelenkkörper aus der Synovialis entstehen. Leider ist diese Arbeit heute fast gänzlich in Vergessenheit geraten. In der Frage: „Wie entstehen die Kapselknochen?" standen sich von jeher zwei Richtungen gegenüber. Die Anhänger der ersten Richtung, unter ihnen Virchow, Payr, M. B. Schmidt, sind der Ansicht, daß die Kapselknochen auf dem Boden einer chronischen Arthrosis, also entzündlicher Grundlage, entstehen.

So schreibt Virchow 1862 in seinen „Vorlesungen über krankhafte Geschwülste“:

„Zu den heteroplastischen Bildungen kann man auch noch gewisse neue Knochen rechnen, welche sich an chronisch entzündeten Gelenken öfters finden; ich meine damit nicht die (schon früher abgehandelten) bald sitzenden, bald gestielten, bald freien Gelenkkörper, sondern größere, plattenförmige oder ästige Gebilde, welche außerhalb des eigentlichen Gelenkes, welches der Sitz der Erkrankung ist, entstehen. Die größte Bildung dieser Art fand ich an einem Ellbogengelenk, wo sie nach der Mazeration sich als ein unregelmäßiger, gabelförmiger, nirgends mit dem Knochen in Verbindung stehender Körper auswies. Es war dadurch eine eigentümliche Form von Gelenksteifigkeit entstanden. Am Hüftgelenk habe ich öfters ähnliche, jedoch meist kleinere ext raartikuläre Knochen gefunden.“

Seit Virchows diesbezüglichen Mitteilungen finden sich in den meisten Abhandlungen über Gelenksentzündungen Angaben über Knorpel- und Knochenneubildungen in der Kapsel und im parartikulären Gewebe, wobei dem entzündlichen Prozeß die Bedeutung eines die Knochenbildung auslösenden Faktors allgemein zugebilligt wird.

M. B. Schmidt erwähnt 1918, daß bei Arthrosis deformans in der Gelenkkapsel umschriebene kugelige Knochenbildungen, Kapselchondrome bzw. Osteome vorkommen, welche an dünnen Stielen sitzen und durch Zerreißung dieser dann zu freien Gelenkkörpern, Gelenkmäusen, werden.

Im Gegensatz zu dieser Richtung steht eine zweite Gruppe mit der Behauptung, daß sich bei gegebener Anlage auch ohne entzündlichen Reiz oder eine andersgeartete Veranlassung Knorpel oder Knochen in der Kapsel bilden kann. Als Entstehungsursache der Osteome wird von den Vertretern dieser Richtung am häufigsten an die knorpelbildende Potenz der Synovialmembran gedacht. Ob wir es hier mit metaplastischen Vorgängen, wie Haberler annimmt, oder mit gegebenen Knorpelkeimen zu tun haben, ist derzeit noch nicht eindeutig entschieden. Die Hauptvertreter der Richtung sind Kienböck und sein Schüler Weiß. Letzterer nimmt eine organgebundene Neubildungsdisposition als Entstehungsgrundlage an. Anlaß zum tatsächlichen Entstehen der Neubildungen können nach seiner Annahme Gelenksschädigungen verschiedener Natur abgeben. Kienböck, der diese Osteomgruppe in einer 1924 erschienenen Arbeit „Über die Gelenkkapsel-(Synovalis) osteome“ auf Grund eigener Beobachtungen und verschiedener aus der Literatur entnommenen Fälle einer genauen Überprüfung unterzogen hat, gelangt zur Ansicht, daß es primäre, den kartilaginären Exostosen gleichwertige Knochentumoren sind. Eine neben den Osteomen in der Regel bestehende Arthrosis deformans denkt sich Kienböck als sekundäre Begleiterscheinung der Tumorbildung. Es ist klar, daß bei gegebener Anlage auch ohne entzündlichen Reiz und ohne irgendwelche sonstige Veranlassung sich in der Kapsel Knorpel und Knochen bilden kann, eine Gruppe von Synovialosteomen mag auf diese Weise, also im Sinne von Kienböck, entstanden sein. In diese Gruppe gehören auch die Fälle von Trapp, 1896, von Rumpel, 1908, von Baetjer und Waters, 1921, die von ihren Verfassern wegen der sekundären Verwachsung der knöchernen Geschwulst mit dem anliegenden Knochen als Exostosen verkannt worden waren; es handelte sich aber dabei, wie Kienböck bei eingehendem Studium dieser Fälle nachträglich nachwies, um drei typische infrapatellar gelegene Kapselosteome des Kniegelenkes. Auch der von Kienböck selbst 1924 beschriebene Fall von Kapselosteom an der Kniegelenkhinterseite gehört der Gruppe an. Weitere Veröffentlichungen von ebenfalls typischen Synovialisosteomen erschienen in den letzten Jahren von Simon, 1925, Jerusalem, 1927, und Hammer, 1928.

Die Auffassung von der Entstehung der Kapselosteome auf entzündlicher Grundlage bekam wieder Bedeutung, als man der Entstehungsursache der freien Gelenkkörper nachging. In besonders eingehender Art haben Barth und Kappis in ihren Arbeiten über die Bildung von freien Gelenkkörpern die Bedeutung des Entzündungsvorganges bei der Entstehung dieser Art von Knochengebilden betont. Eine ganze Gruppe von freien Gelenkkörpern führt aus diesem Grunde den Namen „arthritische Gelenkmäuse“. Nach Barth kommt bei der Arthrosis für die Bildung eines freien Körpers außer einer Reihe von anderen Ursachen hauptsächlich eine heteroplastische Knochenbildung in den Zotten und im parasynovialen Gewebe in Betracht. Dieser Vorgang deckt sich nach Barths Auffassung mit der bei der Arthrosis auch anderswo zutage tretenden Gewebsüberproduktion: es handelt sich nur um eine verschiedene Lokalisation und um das Befallensein verschiedener Gewebe. Ein Jahr nach der Veröffentlichung eines typischen Synovialosteoms durch Simon erschien

vom gleichen Verfasser eine neue Arbeit „Über multiple Kapselosteome des Schultergelenkes", deren Genese er einer chronischen, das ganze betreffende Gelenk einnehmenden Synovitis proliferans zuschreibt auf Grund einer genauen anatomisch-pathologischen Untersuchung des Falles. Simon kommt zum Schlusse, daß man unter den Kapselosteomen zwei Arten gegeneinander abgrenzen müsse; die eine Art bildeten die Synovialisosteome im Sinne von Kienböck; eine nebenbei bestehende Arthrosis könnte als Folgeerscheinung aufgefaßt werden, die zweite Art von Kapselknochen, die sich auszeichnet durch Multiplizität und geringe Größe, wären die als Begleiterscheinung der chronischen Arthrosis auftretenden Knochenneubildungen der Kapsel, die gleichzeitig die Vorstufen der Gelenkmäuse liefern.

Diese Zweiteilung der Gruppe der Kapselosteome in primäre und sekundäre Osteome hat ihre Berechtigung nicht allein wegen ihrer durchaus verschiedenen Entstehungsart; auch der verschiedene morphologische Aufbau, das solitäre und monoartikuläre Vorkommen bei der einen Gruppe, das polyartikulare Vorkommen und die Multiplizität bei der zweiten Gruppe zwingen uns eine Trennung auf.

1924 hat Kienböck auf Grund einer Reihe von Röntgenuntersuchungen das Krankheitsbild der Osteomatose aufgestellt, das er in weiteren Arbeiten 1924—29 und 1931 sorgfältig von anderen Affektionen abtrennt. Die Gelenkosteomatose oder knochengeschwulstige Erkrankung der Gelenke werden von ihm definiert als „eine chronische Entartung der Teile mit allmählich fortschreitender Bildung von gutartigen knöchernen Wucherungen in den Wänden der Gelenkhöhle, intraartikulären Osteomen". In einer letzten, 1934 erschienenen Arbeit über Gelenkosteomatose und -chondromatose hat Kienböck 75 Fälle dieser „neu entdeckten" Krankheit aufgeführt und durch Röntgenbilder von der Großzahl der Fälle illustriert. Das Gros seiner angeführten Fälle beliefern Knie- und Ellbogengelenk; weiter folgen in absteigender Anzahl das Großzehengrundgelenk, Hüftgelenk, Handgelenk und die Wirbelsäule, das Talonavikular- und das Schultergelenk; die Gelenke, die am häufigsten auch von der Arthrosis deformans befallen werden. Die osteomatösen Veränderungen der aufgeführten Beispiele bestehen nach der Darstellung von Kienböck in diffusen Hyperostosen, die aus porotischem Knochen bestehen und von einer dünnen Knochenrinde bedeckt sind; ferner in kantigen, spitzen „Exostosen", die am Rande der Gelenkflächen sitzen, er nennt sie „Randexostosen". Kienböck faßt unter dieser Bezeichnung alle jene reaktiven, enchondralen Knochenneubildungen an den Gelenkrändern bei Arthrosis deformans zusammen, die wir nach der von Pommer eingeführten Nomenklatur als Randwülste bezeichnen. Neben diesen „Hyperostosen" und „Randexostosen" erwähnt Kienböck die häufig multipel auftretenden Kapselosteome sowie die freien Gelenkkörper als ein typisches Merkmal seines Krankheitsbildes der Osteomatose. Bei starker Ausbildung der Krankheit findet er dieselben sekundären Veränderungen an den betreffenden Gelenken, wie wir sie bei Arthrosis deformans vorfinden, nämlich Schlifflächen, Randsklerose, Osteoporose und Atrophie, Lockerung der Gelenke. Vollständig ablehnen müssen wir das Vorkommen von Spontanfrakturen als Folgeerscheinung der Osteomatose; die 4 von Kienböck angeführten Beispiele, der Fall 31 mit einer Spontanfraktur der Patella, die Fälle 46, 47, 48 mit Humerusspontanfraktur bezeichnen wir als Irrtum; alle diese Fälle haben ein Trauma in ihrer Anamnese, und diese Frakturen müssen selbstverständlich auf das Trauma zurückgeführt werden.

Veranlaßt durch den wechselnden Sitz, Gestalt und Größe und Struktur dieser osteomatösen Wucherungen hat Kienböck verschiedene Arten der Erkrankung unterschieden. Er unterscheidet Groß- und Kleintumorform, eine ossäre und kapsuläre Form, eine Multipel- und eine Solitärtumorform, eine monoartikuläre, bilaterale und eine polyartikuläre Form.

Die Entstehungsursache der osteomatösen Erkrankung sieht Kienböck in einer gesteigerten funktionellen Beanspruchung der befallenen Teile, wobei auch die gewöhnlichen Altersveränderungen der Gewebe ungünstig sind und beim Wachstum mitwirken. Als Unterscheidungsmerkmale der Osteomatose gegenüber Arthrosis deformans führt Kienböck an:

1. „Bei der Gelenkosteomatose bilden sich Wucherungen, speziell ‚Randexostosen' von bedeutender Größe und unregelmäßiger Gestalt, sie sind als Osteome der Knochen zu erkennen."

2. „Zuweilen sind auch Kapseltumoren vorhanden, Kapselosteome, ferner osteomatöse Freikörperchen."

Die klinischen Symptome der Kienböckschen Krankheit unterscheiden sich in keinem Punkte wesentlich vom Krankheitsbild der Arthrosis deformans.

Wir lehnen die Osteomatose als ätiologisch selbständiges Krankheitsbild ab. Nach unserer Ansicht ist diese „neue Kienböcksche Krankheit" nichts anderes als ein etwas weiter vorgeschrittenes Stadium der gewöhnlichen Arthrosis deformans, eine Arthrosis deformans hyperplastica. Allerdings hat man bisher bei der Arthrosis deformans neben den typischen Randwülsten auch typische Kapselknochen und Corpora libera vorgefunden, hat aber diesen Kapselneubildungen nicht die nötige Aufmerksamkeit geschenkt. Es ist das Verdienst Kienböcks, auf das Vorkommen dieser Neubildungen aufmerksam gemacht zu haben.

2. Eigene Fälle

Angeregt durch die Arbeit von Kienböck haben wir uns die Aufgabe gestellt, das Material von Arthrosis deformans in unserem Röntgeninstitut durchzuprüfen auf das Vorkommen von Kapselosteomen und zugleich die engeren Beziehungen zwischen Arthrosis deformans und sekundärem Osteom zu studieren.

Neben dem Röntgenbild standen uns von klinischer Seite die Krankengeschichten der betreffenden Patienten zur Verfügung mit genauen anamnestischen Angaben und Angaben über den äußeren Befund, über den Ausfall der Funktionsprüfung sowie die subjektiven Beschwerden.

Wir danken den Herren Prof. Clairmont, Nägeli und Veraguth für die Bereitwilligkeit, mit der sie uns das Material ihrer Kliniken zur Verfügung stellten.

Fall 1: R. J., 60jähr., Rtg.-Nr. 71860, Straßenwärter und Landwirt, vom 10. 2. 1934 bis 24. 3. 1934 im Universitätsinstitut für physikalische Therapie in Zürich.

1. Anamnese: 1910 hatte Pat. einen Unfall, es soll ihn dabei ein Holzstück in die Kreuzbeingegend getroffen haben. Sonst soll er immer gesund gewesen sein.
2. Jetziges Leiden: 1924 bekam Pat. stechende Schmerzen im linken Hüftgelenk. Behandlung ohne Erfolg. Es kam zu allmählicher Versteifung des Gelenkes. Seit Dezember 1933 ebenfalls stechende Schmerzen in der rechten Hüfte, ausstrahlend in Kreuz und Oberschenkel. Anfangs 1934 traten zeitweise auch Schmerzen im rechten Ellbogengelenk auf; schließlich konnte der Pat. diesen Arm nur noch unvollkommen gebrauchen, da sowohl Beugung wie Streckung eingeschränkt waren.
3. Allgemeinstatus: Mittelgroßer Mann in etwas reduziertem E.-Z. Innere Organe, Reflexe und Sensibilität o. B.
4. Lokalstatus: Linkes Bein: zeigt eine Verkürzung von 2 cm, die Muskulatur ist deutlich atrophisch. Fuß- und Kniegelenk o. B. Das linke Hüftgelenk ist stark ankylosiert. Keine Druckempfindlichkeit.

   Rechtes Bein: Fußgelenk o. B. Knie: Streckung gut, Beugung eingeschränkt. Krepitation. Weder Druck- noch Stauchungsschmerz. Im Hüftgelenk besonders Abduktion vermindert. Krepitation. Kein Druck-, Stauchungs- oder Bewegungsschmerz.

   Rechter Ellbogen: Streckung unvollkommen. Beugung nur bis zum rechten Winkel möglich. Deutliche Krepitation, keine Druckempfindlichkeit. Bei Bewegung und Stauchung keine Schmerzen.

   Wirbelsäule: Kyphose leichten Grades. Steifigkeit.
5. Röntgenuntersuchung beider Hüftgelenke, der Wirbelsäule und des rechten Ellbogens (Abb. 1):
   a) Befund an den Hüftgelenken:
   Hochgradige Arthrosis deformans des linken Hüftgelenkes mit mächtigen Randwülsten an Kopf und Pfanne, Schlifflächen und Zerstörung des Gelenkknorpels; geringe Arthrosis deformans des rechten Hüftgelenkes, gekennzeichnet durch kleine Randwülste an Kopf und Pfanne.

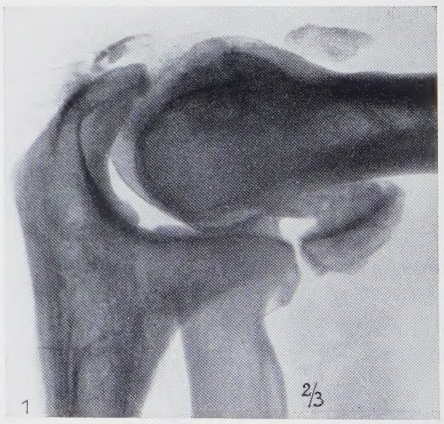

Abb. 1. Seitenbild des rechten Ellbogens: 60jähriger Mann. Osteoarthrosis deformans starken Grades. An der Volarseite des Gelenkes liegt ein walnußgroßer Kapselknochen. Extrakapsuläres Osteom an der Dorsalseite des Gelenkes.

b) Befund an der Wirbelsäule:
Spondylarthritische Randwülste an den mittleren und unteren Brustwirbeln sowie an den Lendenwirbeln.
c) Befund am rechten Ellbogen:
Hochgradige Arthrosis deformans. Große Randwülste an allen drei Gelenkkörpern. Die Gelenkflächen sind uneben. Der Gelenkspalt zwischen Capitulum humeri und Radiusköpfchen ist verschmälert; das Capitulum humeri ist abgeflacht, der mediale Gelenkspalt ist normal breit. Ossifikation des Sehnenansatzes der Trizepssehne. An der Volarseite des Gelenkspaltes liegt ein 2,4 cm langer und 1 cm breiter spongiotischer Knochen, der mit dem Radiusköpfchen artikuliert. An der Dorsalseite der Humerusmetaphyse liegt ein 17 mm langer und 8 mm breiter spongiotischer Knochen mit regelmäßigen Konturen. Die Gelenkkörper sind nicht porotisch. Die zur Sicherung der Diagnose nachträglich durchgeführte Durchleuchtung zeigt, daß der volare Knochen intrakapsulär liegt, während der dorsale Knochen außerhalb der Kapsel in den Weichteilen liegt.

6. Röntgendiagnose: Arthrosis deformans mit einem intraartikulären und einem extraartikulären Osteom.
7. Bemerkungen zum radiologischen Befund am rechten Ellbogen: Der hier als Kapselosteom angesprochene, an der Volarseite des Gelenkes gelegene Knochen zeigt im Innern eine etwas unregelmäßig gebaute, grobkalkige Spongiosa. Eine dünne Spongiosakortikalis bildet die Rinde dieser etwas höckerigen, schalenförmigen Geschwulst. Die Umgrenzung des Tumors gelingt leicht mit Ausnahme der dem Humerus anliegenden Seite, wo sich die beiden Knochen überdecken; doch zeigt die Durchleuchtung, daß der Tumor gegen den Humerus noch verschieblich ist. Die Lage des Osteoms in der Kapsel, die im vorliegenden Bilde nur vermutet werden kann, wurde bei Durchleuchtung festgestellt.

   Daß der dorsal gelegene, extrakapsuläre Knochen seinen Ursprung ebenfalls in der Gelenkkapsel hat, kann als ziemlich sicher abgelehnt werden. Seine Form und Größe sprechen eher für einen traumatisch gelösten Knochensplitter (gelöster Randwulst).
8. Zusammenfassung: Es handelt sich um einen 60jährigen, sonst gesunden Mann, der seit 10 Jahren an einer sowohl klinisch, wie röntgenologisch festgestellten deformierenden Arthrosis leidet, die nacheinander die beiden Hüftgelenke, Kniegelenke, Wirbelsäule und zuletzt den rechten Ellbogen befiel. Im Röntgenbild des Ellbogengelenkes ist neben dem Befunde einer hochgradigen Arthrosis deformans an der Volarseite des Gelenkes ein knöcherner Tumor feststellbar, den wir als Gelenkkapselosteom diagnostizieren.

Abb. 2. Seitenbild des linken Knies: 40jähriger Mann. Gelenkbeschwerden seit 21 Jahren. An den Gelenkrändern von Femur, Tibia und Patella große, wulstige Knochenwucherungen. Großes Kapselosteom in der Regio infrapatellaris.

Fall 2: R. J., 40jähr. Rtg.-Nr. 56790, Packer, aufgenommen in die Chirurgische Universitätsklinik Zürich am 22. 2. 1932, entlassen am 11. 3. 1932.

1. Frühere Anamnese: o. B.
2. Jetziges Leiden: Der Beginn des jetzigen Leidens geht auf einen Unfall von 1911 zurück, wo sich der Patient das linke Bein beim Schwingen verrenkt haben soll. Im Januar 1921 leichtere Kniebeschwerden beim Transport eines Flügels und 1 Monat später Fall nach vorne auf die Straße. Schmerzen im linken Knie. Im rechten Knie angeblich rheumatische Schmerzen.

   Röntgenuntersuchung vom Februar 1921: Zeichen von Arthrosis deformans, rechts stärker als links. Damals Einklemmungserscheinungen.

   3. 3. 1921: Exstirpation des medialen Meniskus im linken Knie. Er war hinten abgerissen, mit dem hintern Ende aus dem Gelenkspalt hervorragend. Pilzförmige Veränderungen der Gelenkränder. — Seit der Operation konnte der Patient das Bein nicht mehr ganz beugen. Schmerzen beim Beugen. Seit 1930 stärkere Beschwerden, erstmals beim Velofahren. Gefühl von Einklemmungserscheinungen im linken Knie.

Röntgenuntersuchung vom Juni 1930: Arthrosis deformans beiderseits, links mehr als rechts. Auf dem Profilbild links im vorderen Teil des Gelenkspaltes des linken Knies ein unregelmäßig begrenzter Körper.

Im Januar 1931 einen Monat die Arbeit ausgesetzt, dann wieder regelmäßig, aber mit Schmerzen gearbeitet. Im Herbst 1931 heftige Einklemmungserscheinungen, die sich seither immer wiederholten.

Aufnahme in die Chirurgische Klinik am 22. 2. 1932.

3. Allgemeinstatus: Gesund aussehender, kräftig gebauter Mann. Innere Organe o. B.
4. Lokalstatus: Die linke Kniegelenkkapsel ist leicht verdickt; es besteht angeblich Druckempfindlichkeit der Gelenkflächen. Bei Bewegungen fühlt man ein feines Reiben im Gelenk. Medial von der Patella in der Höhe des Gelenkspaltes ist die Haut abgehoben durch einen unregelmäßigen, rundlichen Tumor von etwa Taubeneigröße.

   Auch im rechten Knie besteht leichtes Reiben.
5. Röntgenuntersuchung (Abb. 2):

   Linkes Knie: Hochgradige Arthrosis deformans mit Zerstörung des Knorpels und enormen Gelenkrandwülsten. Unterhalb der Patella sitzt ein keulenförmiger, pflaumengroßer, freier Gelenkkörper. Auch an der Medialseite des Gelenkes liegt ein bohnengroßer freier Gelenkkörper. Die Gelenkflächen sind uneben. Der Gelenkspalt ist verschmälert. Die subchondrale Spongiosa des Gelenkkörpers ist sklerosiert. Die Fabella ist deformiert.

   Rechtes Knie: Mäßige Arthrosis deformans, gekennzeichnet durch kleine Randwülste an allen drei Gelenkkörpern. Unterhalb der Patella sitzt ein bohnengroßer, freier Gelenkkörper. Die Gelenkkonturen sind uneben. Der Gelenkspalt ist normal breit.
6. Röntgendiagnose: Schwere Arthrosis deformans des linken Kniegelenkes mit Corpus liberum und mäßige Arthrosis deformans des rechten Kniegelenkes mit Corpus liberum.
7. Bemerkungen zum Röntgenbefund am linken Kniegelenk: Der infrapatellar gelegene, im Befund als freier Gelenkkörper angesehene Tumor besteht aus einer unregelmäßigen, spongiösen Knochenmasse; die Masse ist an der Außenseite zum großen Teil mit einer dünnen Knochenrinde überzogen. Die Oberfläche des Tumors ist unregelmäßig höckerig, er füllt den Winkel zwischen den Femurkondylen, der Tibiaepiphyse und der Kniescheibe aus. Sein Ursprung liegt vorne am Gelenk, und zwar in der Gegend des Ligamentum patellae proprium an der Innenseite der Gelenkkapsel, in der Synovialhaut. Von hier aus hat sich der Tumor keulenförmig gegen den Gelenkspalt hin ausgedehnt; es handelt sich um ein Kapselosteom. Der auf der Medialseite des Gelenkes gelegene Körper ist ein Corpus liberum.
8. Operation, fec. Dr. Dimtza und Dr. Schaffhauser: In Lumbalanästhesie wird von einem kleinen Querschnitt aus die linksseitige Arthrotomie vorgenommen und ein infrapatellar gelegener, über daumengliedgroßer Tumor entfernt von grauweißer Oberfläche und knorpelharter Resistenz.
9. Zusammenfassung: 40jähr. Mann mit einer über mehrere Jahre zurückreichenden Unfallanamnese, sein linkes Knie betreffend.

   1921 Röntgenuntersuchung: Arthrosis deformans, rechts schwerer als links (Januar).

   1921 Meniskusoperation links (Februar).

   1930 Röntgenuntersuchung: Arthrosis deformans, links schwerer als rechts. Links: Kapselosteom und Corpus liberum. Rechts: Corpus liberum.

   1931 Operation des Kapselosteoms. Entlassung in ambulante Behandlung.

Fall 3: V. Fr., 78jähr., Rtg.-Nr. 32756, Wirt, vom 8. 12. 1928 bis 22. 12. 1928 in der Chirurgischen Universitätsklinik Zürich in Behandlung wegen arteriosklerotischer Gangrän der linken zweiten Zehe.

1. Anamnese: Keine Besonderheiten.
2. Allgemeinstatus: Alter, schwerfälliger Mann mit reduziertem Ernährungszustand.
3. Lokalstatus: Gelenke: obere Extremität: Die Interphalangeal- und Phalangokarpalgelenke sind stark verdickt. An beiden Händen der 2.—5. Finger stark ulnar abduziert und besonders rechts in den Bewegungen eingeschränkt. Untere Extremität: Das linke Knie ist spindelig aufgetrieben, bedeutend voluminöser als das rechte Knie, besonders suprapatellar und lateral und medial ist die Haut prall gespannt und sehr druckempfindlich. Man hat daselbst das Gefühl der Tiefenfluktuation. Ein Tanzen der Patella ist nicht nachweisbar. Das Knie wird passiv in Semiflexion gehalten. Flexion und Extension sind nur mit großen Schmerzen möglich. In der Poplitealgrube ist ein indolenter, zackiger, von der oberen hinteren Fläche der Tibia scheinbar inserierender Tumor von knochenharter Konsistenz zu palpieren, der breitbasig gegen den Knochen verläuft und als daumendicker Kranz der Tibia entlang sich nach unten fortsetzt. Er ist gegen den Knochen und die umliegenden Weichteile verschieblich.

   Ober- und Unterschenkel sind etwas atrophisch.
4. Röntgenbefund:

   Linkes Knie: Schwerste Arthrosis deformans. Mächtige Randwülste an der Vorder- und Hinterseite der Femurkondylen, sowie am vorderen und hinteren Gelenkrande der Tibia. Die ebenfalls deformierte Patella ist mit der Gelenkfläche des Femurs synostosiert. Die Gelenkkonturen sind uneben; der Gelenkspalt ist hochgradig verschmälert. Schliffflächen an der Medialseite des

Gelenkes. An der Vorderseite des Gelenkspaltes unterhalb der Patella befindet sich eine kleinhühnereigroße Knochengeschwulst, die einerseits mit der Gelenkfläche des Femurs und der Tibia artikuliert, andererseits das Ligamentum patellae nach vorne zu abhebt. Zwei etwas kleinere, mehr schalenförmig gebaute Tumoren befinden sich an der Hinterseite des Gelenkspaltes; sie weisen im Innern Spongiosastruktur auf und sind von dünnen Kortikalislamellen umgeben.

5. Röntgendiagnose: Schwerste Form von Arthrosis deformans des linken Knies mit drei großen, freien Gelenkkörpern.
6. Bemerkungen zum Röntgenbefund: Zur obigen Beschreibung der genauen Lage, Form, Größe und Struktur dieser Tumoren ist noch zu ergänzen: die mächtige Kapselverdickung und die wulstige Veränderung der Synovialmembran, in der diese Tumoren liegen und von der sie ihren Ursprung haben. Es sind drei typische Kapselosteome.
7. Zusammenfassung: 78jähr. Mann, früher immer gesund, leidet seit mehreren Jahren an einer immer stärker fortschreitenden „Gicht", die zu starker Funktionsabnahme und Deformierung seiner Hand-, Finger- und Zehengelenke führt. Auch die beiden Kniegelenke sind von dieser stark deformierenden Arthrosis getroffen. Unsere Röntgendiagnose lautete: Hochgradige Arthrosis deformans mit drei Kapselosteomen im linken Kniegelenk.

Abb. 3. Hochgradige Arthrosis deformans des rechten Hüftgelenkes bei 65jährigem Mann. Keilförmiges Osteom, ausgehend vom Kapselteil medial des Gelenkes. Die dem Femurkopf nahe Seite des Osteoms ist mit dem Femurkopf synostosiert.

Fall 4: M. E., 69jähr., Rtg.-Nr. 11829, Hausfrau. Untersuchung im Röntgeninstitut der Universitätsklinik Zürich. Pat. M. E. wurde vom Privatarzt zur Röntgenuntersuchung ans Kantonsspital überwiesen.

Pat. gibt an, daß ohne vorhergehendes Trauma vor einigen Wochen Schmerzen in ihrem linken Kniegelenk aufgetreten seien, die seither fortbestanden und immer noch schlimmer würden. Früher sei sie immer gesund gewesen.

1. Röntgenbefund: Doppelseitige senile Osteoporose. Osteophytenbildung an den Gelenkrändern der Tibia und den Femurkondylen, etwas ausgesprochener links. Die Gelenkflächen sind, besonders links, unregelmäßig, höckerig. Der Gelenkspalt ist verschmälert. Großer Randwulst am oberen Rande der Patella. Unterhalb der Patella, vor dem Gelenkspalt findet sich ein unregelmäßig geformter, im allgemeinen abgerundeter, stark porös erscheinender knöcherner Tumor, der den ganzen Winkel ausfüllt und das Kniescheibenband nach vorne vorwölbt. Die Fabella ist deformiert.
2. Röntgendiagnose: Arthrosis deformans beider Kniegelenke, ausgesprochener links, mit infrapatellarem Kapselosteom links.
3. Zusammenfassung: 69jähr. Hausfrau, spürt ohne vorhergehendes Trauma seit einigen Wochen Beschwerden im linken Knie.

Röntgenaufnahme: Leichte Arthrosis deformans rechts, stärkere Arthrosis deformans links mit infrapatellarem Kapselosteom links.

Fall 5 (Abb. 718 im Lehrbuch der Röntgendiagnostik, 3. Aufl., Schinz-Baensch-Friedl): S. A., 64jähr. Rtg.-Nr. 14895, Magaziner. Untersuchung durch die Chirurgische Poliklinik Zürich.

1. Anamnese: 1916 Amputation des linken Unterschenkels nach einer Blutvergiftung. Seit dieser Operation wird der Patient bei schwerer Arbeit, beim Überlasten seines rechten Beines sehr schnell müde in diesem sonst gesunden Bein. Seit einiger Zeit verspürt er nun zeitweise starke Schmerzen in seinem rechten Bein.
2. Lokalstatus: Das rechte Knie ist mäßig angeschwollen. Bei Bewegung findet man ein starkes Reiben im Gelenk. Druckempfindlichkeit über dem medialen Gelenkspalt.

3. Röntgenbefund: Schwere Arthrosis deformans, gekennzeichnet durch mäßige Gelenkrandosteophyten. Verschmälerung der medialen Hälfte des Gelenkspaltes. Die Gelenkkonturen sind uneben. Keine Knochenatrophie, keine Schlifflächen. Die Gelenkkapsel ist stark verdickt. An der Vorderseite des Gelenkes unter der Patella finden sich zwei ungefähr kirschengroße Körper von ganz unregelmäßiger Gestalt mit höckeriger Oberfläche; sie zeigen im Innern deutliche Knochenstruktur. Der eine der beiden Knochen artikuliert mit dem Femur, der andere liegt dem vordern Gelenkrand der Tibiaepiphyse auf. Es handelt sich um Osteome, ausgehend von der vorderen Gelenkkapsel. An der Dorsalseite des Condylus medialis findet sich ein kleineres Knochenkörperchen, das jedoch keinen Kapselknochen, sondern ein einfaches Corpus liberum darstellt, wahrscheinlich ein gelöster Randosteophyt.
4. Röntgendiagnose: Arthrosis deformans des rechten Kniegelenkes mit zwei infrapatellaren Kapselosteomen und einem Corpus liberum.
5. Zusammenfassung: 64jähr. Mann. Sonst gesund. Vor 18 Jahren Amputation des linken Unterschenkels. Seither Müdigkeit im rechten, sonst gesunden Bein. Seit einigen Wochen Schmerzen im rechten Kniegelenk. — Röntgendiagnose: Arthrosis deformans mit zwei Gelenkkapselosteomen und einem Corpus liberum.

Fall 6: St. A., 64jähr., Rtg.-Nr. 6768, Hausfrau, vom 17. 9. 1927 bis 26. 9. 1927 in der Medizinischen Universitätsklinik Zürich.

1. Anamnese: o. B.
2. Jetziges Leiden: Mitte August 1927 erkrankt Patientin plötzlich mit Stechen in beiden Kniegelenken und starker Schwellung beider Gelenke. Bei der Einweisung in die Klinik ist die Patientin fieberfrei.
3. Klinischer Befund: Hochgradige Schwellung beider Kniegelenke, die in leichter Flexionshaltung vollkommen ankylotisch sind. In der Gegend des Recessus suprapatellaris ist beidseits sicherer Erguß nachweisbar. Weder Rubor noch Calor. Daneben finden sich nur ganz geringe Veränderungen an den Händen, seitlich ulnare Deviation der Finger. Schmerzen oder wesentlich eingeschränkte Funktionen sind in keinem der Gelenke zu finden.
4. Röntgenbefund (beide Kniegelenke): Die Aufnahmen zeigen die schwersten deformierenden Prozesse an beiden Kniegelenken. Riesige Randwulstbildungen an den Gelenkrändern der Femurkondylen und der Tibiaepiphyse rechts. Knöcherne Vereinigung der Patella mit den Femurkondylen, fast vollständige Auslöschung des Gelenkspaltes. Auf der Medialseite der Tibia, etwas unterhalb des Gelenkspaltes findet sich eine kleinhühnereigroße, knöcherne Geschwulst von rundlicher Form. Sie artikuliert mit dem Condylus medialis der Tibia. Der Tumor besteht aus einer spongiösen Knochenmasse und ist an der Außenseite zum großen Teil mit einer dünnen Knochenrinde überzogen. Die Veränderungen am linken Kniegelenk sind analog zu denen am rechten Knie.
5. Röntgendiagnose: Hochgradige Arthrosis deformans beider Kniegelenke mit einem Kapselosteom rechts.
6. Zusammenfassung: 64jähr., sonst gesunde Frau erkrankt ganz plötzlich mit Schmerzen und Schwellung beider Kniegelenke.
   Röntgendiagnose: Hochgradige Arthrosis deformans beidseits und Kapselknochen rechts.

Fall 7: S. S., geb. 1871, Rtg.-Nr. 20652, Schneiderin, Untersuchung im Universitätsinstitut für physikalische Therapie Zürich.

1. Familienanamnese: o. B.
2. Anamnese der Patientin: Mit 6 Jahren hatte Patientin eine Oberschenkelfraktur rechts.
   1915: Gelenkmäuse-Operation.
   1922: (51jähr.) Masern.
3. Jetziges Leiden: Nach der Operation von 1915 blieb das rechte Bein die ersten Jahre beschwerdefrei. Nach einigen Jahren stellten sich wieder Beschwerden ein. Die Patientin fühlte sich immer müde im rechten Knie. Hier und da Gelenkschwellung.
4. Allgemeinstatus: Nichts Besonderes.
5. Lokalstatus: Starke Krepitation im rechten Knie mit Ödem der Unterschenkel.
6. Röntgenbefund: Deformierung der Gelenkkörper des rechten Kniegelenkes. Die Femurmetaphyse ist gegen den Femurschaft abgeknickt im Sinne einer Valgusdeformität. Die laterale Gelenkfläche der Tibia ist ausgehöhlt. Der subchondrale Knochen im Bereich der lateralen Gelenkfläche ist sklerosiert. Die Eminentia intercondylica ist durch Osteophytenbildungen verdickt. Gelenkrandosteophyten an den Facies patellaris femoris und an den Gelenkrändern der Patella. Knöcherne Ankylose des Patellargelenkes. An der Hinterseite des Gelenkes findet sich ein 1 cm breiter und 2 cm langer, Knochenstruktur aufweisender Körper, dessen gelenknahe Seite zwei regelmäßige Artikulationsflächen aufweist, während die gelenkferne Seite unregelmäßig, höckerig erscheint. Das Gebilde ist in der hinteren Gelenkkapsel; es handelt sich um ein Kapselosteom.
7. Röntgendiagnose: Starke Arthrosis deformans des rechten Kniegelenkes mit einem Kapselosteom an der Hinterseite des Gelenkes. Rechtes Kniegelenk o. B.
8. Zusammenfassung: Patientin hatte 1915 Gelenkmausoperation. Nach einigen Jahren erneute Schmerzen. — Röntgendiagnose: Arthrosis deformans mit Kapselosteom im rechten Knie.

Fall 8: W. J., 30jähr., Rtg.-Nr. 78322, Schlosser, aufgenommen am 15. 9. 1934 in die Chirurgische Universitätsklinik Zürich, entlassen am 6. 10. 1934.

1. Anamnese: o. B. Patient soll nach seinen Aussagen immer gesund gewesen sein.
2. Jetziges Leiden: Am 15. 9. 1934 wurde der Patient von einem Motorrad angefahren und zu Boden geschleudert. Er trug an der Außenseite des rechten Oberschenkels eine starke Rißquetschwunde davon, die primär versorgt wurde. Nach 3 Wochen Heilung und Entlassung.
   Am 11. 12. 1934, 3 Monate nach diesem Unfall kam Patient in poliklinische Behandlung wegen Schmerzen in seinem rechten Kniegelenk. Diese Schmerzen seien vor 14 Tagen zum erstenmal aufgetreten und hätten seitdem an Intensität zugenommen. Der Patient negiert früher irgendwelche Beschwerden in diesem Kniegelenk gehabt zu haben und beschuldigt den erlittenen Unfall als Ursache seines jetzigen Leidens.
3. Allgemeinstatus: Mittelgroßer, hagerer Mann in ordentlichem E.-Z.
4. Lokalstatus: Rechtes Knie: Leichte Verdickung der Gelenkkapsel. An der Hinterseite des Gelenkes sind zwei unregelmäßige, ungefähr kirschgroße Körper von knochenharter Resistenz palpierbar, sie sind verschieblich.
5. Röntgenbefund (beide Kniegelenke): Rechtes Knie: Geringe Arthrosis deformans des rechten Kniegelenkes, gekennzeichnet durch kleine Randwülste am vorderen Rand der Tibia, sowie am hinteren Rand der Femurkondylen. Auf der Dorsalseite des Gelenkes befindet sich direkt hinter dem Gelenkspalt ein 10 mm langes und 6 mm breites Osteom. Etwas dorsalwärts davon finden sich zwei übereinanderliegende kalkdichte Chondromknoten. Linkes Knie: Keine Anzeichen für Arthrosis deformans.
6. Röntgendiagnose: Geringe Arthrosis deformans mit einem Osteom und zwei Chondromen in der hintern Kniegelenkkapsel.
7. Zusammenfassung: 30jähr. Mann. Vor 3 Monaten Unfall am rechten Knie.
   Nach 3 Wochen geheilt.
   Seit 14 Tagen wieder Beschwerden in diesem Knie.
   Röntgendiagnose: Arthrosis deformans mit Kapselosteom und Chondromatose.

Abb. 4. a-p-Aufnahme der unteren Lendenwirbelsäule: Spondylarthrosis deformans schwersten Grades. Mächtige Knochenklammer zwischen L. III und L. IV. Im Ligamentum zwischen L. II und L. III liegt ein großes kalkdichtes Osteom.

Fall 9: G. J., 65jähr., Rtg.-Nr. 25334, Küfer, in Behandlung der Chirurgischen Universitätsklinik zur Anlegung einer G. E. bei Ulcus callosum. (17. 1. 1934 bis 8. 2. 1934, gest.)

1. Anamnese: Der Patient stürzte 1901 angeblich eine Treppe hinunter und habe seither Schmerzen im rechten Hüftgelenk. Er sei damals als Ischias behandelt worden. Mit der Zeit zunehmende Versteifung der rechten Hüfte. Seit 5 Jahren sei auch die linke Hüfte versteift.
2. Allgemeinstatus: Kleiner Mann in kachektischem Zustand.
3. Lokalstatus: Die linke untere Extremität ist im Hüftgelenk vollkommen ankylotisch. Die ganze Trochantergegend springt stark vor. Der Kopf liegt in der Pfanne, scheint aber stark vergrößert. Aktive und passive Bewegungen im Hüftgelenk rechts sind ebenfalls vollständig aufgehoben. Nirgends bestehr Druck- oder Klopfschmerz.
   Obere Extremitäten. o. B. Reflexe o. B.
4. Röntgenbefund (Abb. 3): Hochgradige Arthrosis deformans beider Hüftgelenke. Der Gelenkknorpel ist vollständig zerstört. Mächtige Verdickung des Pfannenbodens. Verkürzung des Schenkelhalses, schliffflächen an

der Kranialseite des rechten Hüftgelenkes. Mächtige Randwülste an Kopf und Pfanne. Von der Gelenkkapsel medial des Gelenkspaltes rechts dringt ein 5 cm langes, keilförmig aussehendes Osteom in den Gelenkspalt ein. Die Basis dieses knöchernen Keils liegt in der Kapsel, während die Spitze sich zwischen Kopf und Pfanne vorschiebt bis zur Fossa acetabuli.

Die dem Femurkopf nahe Seite des Osteoms ist bereits mit dem Femurkopf synostosiert, während die pfannennahe Seite des Keils eine eigentliche Artikulationsfläche bildet.

5. Röntgendiagnose: Schwerste Form von Arthrosis deformans in beiden Hüftgelenken mit Kapselosteom rechts (synostosiert mit Femurkopf).

Sekundäre Kapselosteome bei Arthrosis deformans

Fall	Sitz der Kapselosteome Lokalisation	Anzahl der Kapselosteome	Gleichzeitiges Vorkommen von freien Gelenkkörpern	Trauma in der Anamnese	Arthrosis deformans		Beruf	Alter in Jahren	Geschlecht
					monoartikulär	polyartikulär			
1. R. J.	Ellbogengelenk rechts ventral	1	Keine Corpora libera	—	—	+	Landwirt	60	Männlich
2. R. J.	Kniegelenk links und rechts infrapatellar	je 1	Je ein Corpus liberum rechts und links	+	+	—	Packer	40	Männlich
3. V. Fr.	Kniegelenk links infrapatellar suprapatellar retroartikulär	5—6	Keine Corpora libera	—	—	+	Wirt	78	Männlich
4. M. E.	Kniegelenk links infrapatellar	1	Keine Corpora libera	—	—	+	Hausfrau	69	Weiblich
5. S. A.	Kniegelenk rechts infrapatellar	1	Ein Corpus liberum rechts	+	+	—	Magaziner	64	Männlich
6. St. A.	Kniegelenk rechts und links retroartikulär suprapatellar infrapatellar	3—4	Keine Corpora libera	—	—	+	Hausfrau	65	Weiblich
7. S. S.	Kniegelenk rechts retroartikulär	1	Keine Corpora libera	+	+	—	Schneiderin	55	Weiblich
8. W. J.	Kniegelenk rechts retroartikulär	3	Keine Corpora libera 2 Chondrome	+	+	—	Schlosser	30	Männlich
9. G. J.	Hüftgelenk rechts medial	1	Keine Corpora libera	+	—	+	Küfer	64	Männlich
10. St. J.	Wirbelsäule rechts seitlich	1	Keine Corpora libera	+	—	+	Handlanger	75	Männlich

Fall 10: St. J., 75jähr., Rtg.-Nr. 1400, Handlanger, Behandlung (25. 4. 1933) in der Chirurgischen Poliklinik.

1. Anamnese: Vor 3 Jahren fiel Patient seitwärts g egen einen Randstein, wobei er sich 3 Rippen brach. Jetzt beschwert sich Patient über zeitweise Schmerzen im Rücken, besonders in der Gegend der Lendenwirbelsäule.
2. Röntgenbefund (Abb. 4): Hochgradige Arthrosis deformans der unteren Brust- und der Lendenwirbelsäule, charakterisiert durch große Randwülste an den Gelenkrändern der Wirbelkörper. Eine mächtige Knochenklammer verbindet die Gelenkränder von L. IV—L. V rechts. Auf der rechten Seite im Ligamentum zwischen L. II und L. III liegt eine mächtige kalkdichte Knochenmasse. Hochgradige Knochenatrophie der unteren Lendenwirbelsäule und des Kreuzbeines.
3. Röntgendiagnose: Hochgradige Spondylosis deformans der Brust- und Lendenwirbelsäule (mit Knochentumor rechts bei L. II—L. III).

3. Ergebnis der Studie

Was zeigen uns unsere Fälle?

1. Das Klinische der sekundären Kapselosteome ist identisch mit der Klinik der Arthrosis deformans. Charakteristisch sind die Anamnesen unserer Patienten, die in der Mehrzahl der Fälle über ein jahre-, oft sogar jahrzehntelanges chronisches Leiden berichten. Vom Kranken wird beim Arzt nach der stärkeren Entwicklung eines intraartikulären Kapselosteoms in einem Gelenk gewöhnlich über zeitlich wechselnde Schmerzen und Bewegungsstörungen, manchmal auch geradezu über Einklemmungserscheinungen (wie bei „Gelenkmaus") geklagt. Öfters wird vom Patienten, selbst nach schon langem Bestehen der Beschwerden, schließlich eine örtliche Verdickung des Gelenkes bemerkt. Als Anfang und als Ausgangspunkt des Leidens beschuldigen die Kranken häufig irgendein Trauma, das gewöhnlich mehrere Jahre zurückliegt. In unserem Falle 8 verunfallte der Patient 3 Monate vor unserer Untersuchung. Er wurde damals von einem Auto angefahren und zu Boden geworfen; mit einer mehrere Zentimeter langen Rißquetschwunde an der Außenseite des rechten Oberschenkels lag er im Anschluß an den Unfall auf der chirurgischen Klinik des Kantonsspitals. Im rechten Kniegelenk selbst gibt der Patient an, nie, weder vor noch anschließend an das Trauma Beschwerden gehabt zu haben. Erst 3 Monate nach dem Unfall verspürte der Patient zum erstenmal Schmerzen in seinem rechten Knie. Es ist leicht begreiflich in Anbetracht des kurzen Zeitintervalls zwischen Unfall und Auftreten der neuen Beschwerden, daß der Patient im vorausgegangenen Trauma die Ursache des neuen Gelenkleidens sieht. Der röntgenologische Befund bei unserer Untersuchung nach 3 Monaten lautet auf eine Arthrosis deformans mittleren Grades mit einem Osteom und zwei Chondromen auf der Dorsalseite des Kniegelenkes. Leider wurde direkt nach dem Unfall kein Röntgenbild von diesem Gelenk gemacht. Indes ist es, wenigstens jedem Mediziner, klar, daß degenerative arthrotische Veränderungen diesen Grades sich niemals in so kurzer Zeit entwickeln, ebenso ist der Zeitraum für die Entstehung der erwähnten Kapselneubildungen zu kurz. In den übrigen Fällen, in denen ein Trauma als Ursache der Affektion bezichtigt wird, trifft das Trauma in 3 Fällen die Gelenkgegend selber, in einem Fall besteht es in einer Fraktur der betreffenden Extremität.
2. Allgemeinzustand: Die Patienten sind sonst in der Regel gesund und normal gebaut, es besteht auch meist keine andere chronische oder akute Erkrankung, auch ist keine Stoffwechselanomalie vorhanden. Fast stets handelt es sich um Erwachsene höheren Alters, zwischen 60 und 70 Jahren, von verschiedenen Berufsarten. In 2 Fällen von Arthrosis deformans fanden wir Kapselosteome, bei einem 30jährigen Schlosser und einem 40jährigen Packer.

   Beide Geschlechter werden von der Affektion betroffen, etwas häufiger nach unseren Fällen das männliche Geschlec ht, infolge der stärkeren beruflichen Beanspruchung der Gelenke.
3. Vorkommen und Sitz am Körper: Bei den etwa 450 Fällen von Arthrosis deformans, die wir untersuchten, haben wir in 10 Fällen (2%) das typische Bild der Arthrosis deformans mit sekundären, solitären oder multiplen Kapselosteomen vorgefunden. Eine geringe Zahl. Es ist dabei in Betracht zu ziehen, daß es sich hierbei um Kapselosteome im engsten Sinne des Wortes handelt und daß jene Osteome, die ihre frühere Verbindung mit der Kapsel als ihrem Mutterboden verloren haben und dadurch zu freien Gelenkkörpern wurden, von der Statistik ausgeschlossen sind.

Es können wahrscheinlich alle Gelenke des Körpers, an denen Arthrosis deformans vorkommt, betroffen werden, in unserer Arbeit steht allerdings das Kniegelenk mit 7 Fällen weit voran. Dieses Gelenk wird entsprechend seiner oft unphysiologischen Beanspruchung (z. B. Verdrehung, Stemmbogenstellung) am häufigsten befallen. An zweiter Stelle kommt das Ellbogengelenk. Viel seltener sind sekundäre Kapselosteome am Hüft- und Schultergelenk und an der Wirbelsäule, und noch seltener an Sprung-, Fußwurzel-, Zehen-, Hand- und Fingergelenk.

4. Äußerer Befund: Das Gelenk ist meist äußerlich normal oder ein wenig verdickt, bei sehr zahlreichen kleinen Geschwülsten oder einer größeren solitären Geschwulst ist das Gelenk stärker verdickt, einseitig oder allseitig, meist unregelmäßig. In der Tiefe sind gelegentlich knochenharte, wulstige Massen tastbar. Manchmal findet sich in unseren Fällen leichter Gelenkerguß, ferner ein starker örtlicher Druckschmerz, vor allem bei Entzündung und frischer Verletzung.

Die Bewegungen des Gelenkes sind meist nahezu oder ganz erhalten, auch bei Vorhandensein von größeren Tumoren. Sehr häufig ist dabei Krepitation nachzuweisen. Sie ist durch die gegenseitige Reibung der Knochen- und Knorpeltumoren untereinander und an den benachbarten Skeletteilen zu erklären. Bei sehr großer Geschwulst zeigt sich zuweilen eine vollkommene Gelenksperre.

Fast immer befinden sich die beteiligten Gelenkkörper zueinander in normaler Lage; ausnahmsweise besteht ein leichtes Schlottergelenk mit Verschiebung der Gelenkkörper nach der einen oder andern Richtung (Subluxation). Außerdem findet sich häufig noch Varus- oder Valgusstellung, besonders am Kniegelenk. Diese Erscheinungen sind gewöhnlich durch die obenerwähnten sekundären Knochen-, Knorpel- und Kapselveränderungen erzeugt.

5. Röntgenuntersuchung: In allen unseren Fällen springt uns im Röntgenbild die hochgradige Arthrosis deformans in die Augen. Am Kniegelenk zeigen sich Osteophyten an den Gelenkkörpern (Femur und Tibia) und Randwülste an den Rändern der Gelenkfläche des Femur, der Tibia und Patella. Ferner sitzen Osteophyten an den Tubercula der intercondyloidären Eminentien der Tibia. Dabei ist häufig der Gelenkknorpel zerstört. Schlifffläche und Detrituszysten, besonders an der Tibiaepiphyse vervollständigen das Bild dieser Endstadien von Arthrosis deformans. Die Prädilektionsstelle der sekundären Kapselosteome am Kniegelenk ist die Regio infrapatellaris, doch finden wir sie auch hinter dem Gelenkspalt und medial oder laterial vom Gelenk. Die arthrotischen Veränderungen am Ellbogengelenk treffen alle 3 Knochen. Am Humerus sind die seitlichen Teile der Kondylen und Epikondylen durch poröse Hyperostosen verdickt, ferner sitzen Randwülste vorne oberhalb der Fossa coronoidea, an der Ulna sitzen die Randwülste vorne am Processus coronoideus und hinten am Olekranon. Auch am Radiusköpfchen zeigen sich am Rand der Gelenkfläche Randwulstbildungen. In unserem Falle sitzen die Kapselknochen vorne und hinter dem Gelenkspalt. Am Hüftgelenk finden sich am Rand der Pfanne starke Randwulstbildungen, den Limbus stark vergrößernd, ferner auch am Schenkelkopf.

Das Kapselosteom in unserem Falle sitzt mit seiner Basis im Kapselteil medial des Schenkelhalses. Die Spitze des keilförmigen Osteoms liegt im Gelenkspalt zwischen Kopf und Pfanne.

An der Wirbelsäule sind die Wirbelkörper, besonders ihre seitlichen Ränder, die Träger der arthrotischen Veränderungen. Die seitlichen Teile der Randleisten tragen große, spornförmige Randwülste, die mit gegenüberliegenden Randwülsten teils artikulieren, teils synostosieren und eigentliche Knochenklammern bilden. Das Osteom unseres Falles liegt seitlich rechts auf der Höhe der 2. Lendenbandscheibe. Es handelt sich hier um eine osteomartige Verdickung der arthrotischen Knochenklammer zwischen den Wirbeln.

Die Kapselosteome selbst präsentieren sich im Röntgenbilde als knöcherne Tumoren von ganz verschiedener Größe und Form. Die Größe ist manchmal ganz gering, manchmal aber sehr bedeutend, z. B. Hühnereigröße. Die Form ist sehr unregelmäßig, manchmal rundlich oder eiförmig oder schalenförmig oder rechteckig, entsprechend der wechselnden Lage, Ausdehnung und Größe. Die Oberfläche ist entweder uneben, höckerig oder glatt und abgeschliffen, wenn Osteome unter sich oder mit anliegenden Gelenkflächen artikulieren. Das Osteom selbst besteht aus einer

unregelmäßig netzartigen, spongiösen Knochenmasse. Diese Masse ist an der Außenseite mit einer dünnen Knochenrinde überzogen.

Wir haben schon früher die Möglichkeit der Loslösung der Kapselknochen von ihrem Mutterboden und die Möglichkeit des Eindringens des Knochens in die Haut oder in die Gelenkhöhle besprochen. Ferner kann aber ein Osteom, das in der Regel mit dem anliegenden Knochen artikuliert, mit diesem auch synostosieren, wie in unserem Fall 9, wo das medial vom Schenkelhals gelegene Osteom sekundär mit dem Schenkelkopf verwachsen ist. Dadurch wird zunächst dem Beschauer eine vom Knochen ausgehende Exostose vorgetäuscht, während die Berücksichtigung des Sitzes der Hauptmasse der Geschwulst und die Art der Verbindung mit dem Knochen lehren, daß nur eine sekundäre Synostosierung einer außerhalb entstandenen Masse stattgefunden hat.

Wie also unsere Fälle zeigen, bildet sich das sekundäre Kapselosteom nur auf dem Boden einer stärksten Arthrosis deformans, bei den Endstadien der chronischen Arthrosis. Eine Ausnahme bildet unser Fall 8, wo sich ein Kapselosteom bei einer Arthrosis deformans verhältnismäßig geringen Grades gebildet hat.

Die Kombination von Kapselosteomen und Chondromen haben wir in 3 Fällen unseres Materials vorgefunden. Wir sind uns aber trotzdem klar, daß diese sekundär bei Arthrosis deformans entstehenden Osteome nichts gemeinsam haben mit den primär entstehenden Chondromen des Krankheitsbildes der Chondromatose. Auch Kienböck trennt die von ihm beschriebene Osteomatose scharf von der Chondromatose, trotzdem die beiden Namen zum Vergleich einladen.

6. Differentialdiagnose: Die Diagnose gelingt bei der äußeren Untersuchung nicht, selbst wenn ein größerer, palpabler, verschieblicher Tumor vorhanden ist, da es sich in diesem Falle noch um ein Chondrom, ein Corpus liberum, einen abgerissenen Meniskus oder eine abgebrochene Exostose handeln kann. Die Differentialdiagnose kann sicher nur gestellt werden an Hand des Röntgenbildes. Der röntgenologische Befund mit seinen charakteristischen Details ermöglicht die Abgrenzung gegen andere Leiden, sowohl andere Tumorarten der Synovialhaut: Kapselchondrome und -sarkome, als auch gegen Geschwülste der Knochen: Exostosen, Chondrome, Sarkome und ähnliche Tumoren, ferner gegen die einfachen entzündlichen und degenerativen Arthritiden. Die Unterscheidung gegen Kapselchondrome und Sarkome bietet keine besonderen Schwierigkeiten. Die Zusammensetzung eines Kapseltumors aus spongiösen Knochen, umgeben von einer zarten Kortikalis kommt nur bei Osteomen oder bei vollständig ossifizierten Chondromen vor, nicht aber bei reinen oder nur teilweise verknöcherten oder verkalkten Chondromen. Bei der Differentialdiagnose gegenüber den degenerativen Gelenkerkrankungen kommt in erster Linie die tabische Arthropathie in Betracht. Die Gelenkveränderungen bei Tabes treten in der Regel erst bei Kranken auf, meistens sind es ältere Männer, die bereits mehrere charakteristische Zeichen der allgemeinen Tabes zeigen. Die Arthropathie beginnt entweder plötzlich als Gelenkfraktur oder setzt schleichend ein als mechanische Abnutzung der Gelenkkörper, ähnlich der Osteoarthrosis deformans. Es erkranken vor allem und zuerst die Gelenke der unteren Extremität, Kniegelenk und Fußgelenk, seltener die Lendenwirbelsäule. Die degenerativen Veränderungen bei der Osteoarthrosis tabica erreichen bedeutend höhere Grade als bei der gewöhnlichen Osteoarthrosis deformans. Die erstere unterscheidet sich von der gewöhnlichen deformierenden Arthrosis durch die rasche Zerstörung der Gelenkkörper, die groben Abschleifungen, das Fehlen subchondraler Zystenbildung. Unterscheidend ist ferner das Schlottergelenk, die Neigung zu Subluxationen und Gelenkfrakturen. Die reaktiven Vorgänge an der Kapsel erreichen so hohe Grade, wie sie bei der Osteoarthrosis deformans nicht beobachtet werden. Die sekundären Knochenneubildungen in der Kapsel und in den Zotten bei der tabischen Osteoarthrosis unterscheiden sich gegenüber den sekundären Kapselknochen der gewöhnlichen Arthrosis durch ihre bedeutendere Größe und Mannigfaltigkeit. Die Abgrenzung gegen die übrigen degenerativen Gelenkerkrankungen bietet keine besonderen Schwierigkeiten, wir erwähnen ihre Differentialdiagnose nicht weiter.

7. Prognose: Die anatomischen Veränderungen am Gelenk, bedingt durch die deformierende Arthrosis, schreiten im Laufe der Zeit in der Regel langsam fort. Die entstandenen Kapselknochen können parallel dem progressiven Verlauf des Grundleidens an Größe und Umfang zunehmen, und es kann andererseits zum Auftreten von neuen Kapselosteomen kommen. Vorübergehend können Entzündungen im erkrankten Gelenk das Grundleiden verschlimmern. Obwohl die Beweglichkeit des Gelenks meist lange Zeit erhalten bleibt, kann das Endresultat dieses chronischen Leidens eine völlige Versteifung der Extremität sein.

8. Eine Therapie des Grundleidens ist erfolglos, da es sich um ein degeneratives Leiden handelt. Die rein äußere Behandlung, die vollkommene Schonung des Gelenkes, ferner Umschläge und Bäder haben nur vorübergehende Wirkung, indem sie die Schmerzen bei akuten Reizerscheinungen im Gelenk lindern; das fortschreitende Leiden wird hingegen durch diese therapeutischen Maßnahmen nicht aufgehalten.

Die Vornahme eines chirurgischen Eingriffes erscheint als angezeigt in allen jenen Fällen, in denen es zu Einklemmungserscheinungen (wie bei „Gelenkmaus") kommt.

Zusammenfassung

In der Einleitung zu unserer Arbeit haben wir zwei Gruppen von Kapselosteomen unterschieden: die primären Kapsel- oder Synovialisosteome im Sinne von Kienböck und die sekundären Knochenneubildungen der Kapsel, die als Begleiterscheinung der Arthrosis deformans auftreten und die Vorstufen der Gelenkmäuse bilden. Wir haben uns in der vorliegenden Arbeit mit der zweiten Gruppe dieser Osteome beschäftigt und haben uns die Aufgabe gestellt, das Material von Arthrosis deformans in unserem Röntgeninstitut durchzuprüfen auf das Vorkommen von Kapselosteomen und zugleich die engeren Beziehungen zwischen Arthrosis deformans und sekundären Kapselosteom zu studieren.

Bei den etwa 450 Fällen von Arthrosis deformans, die wir untersuchten, haben wir in 10 Fällen (2%) das typische Bild der deformierenden Arthrosis mit sekundären, solitären oder multiplen Kapselosteomen vorgefunden. Nach unserer Untersuchung können alle Gelenke des Körpers, an denen die Arthrosis deformans vorkommt, betroffen werden; in unserer Arbeit steht allerdings das Kniegelenk mit 7 Fällen weit voran. Dieses Gelenk wird infolge seiner oft unphysiologischen Beanspruchung am häufigsten befallen.

Die Anamnesen unserer Patienten, meist Erwachsene höheren Alters und beiderlei Geschlechts, berichten in der Mehrzahl der Fälle über ein jahrzehntelanges Leiden. Vom Kranken wird nach stärkerer Entwicklung eines intraartikulären Kapselosteoms in einem Gelenk gewöhnlich über zeitlich wechselnde Schmerzen und Bewegungsstörungen, manchmal auch geradezu über Einklemmungserscheinungen geklagt (wie bei „Gelenkmaus"). Bei der Röntgenuntersuchung finden wir bei allen Fällen eine hochgradige Arthrosis deformans. Die Osteome selbst präsentieren sich im Röntgenbild als knöcherne Tumoren von ganz verschiedener Form und Größe.

Die Diagnose gegenüber andern Gelenktumoren kann man mit Sicherheit nur an Hand des Röntgenbildes stellen. Der röntgenologische Befund mit seinen charakteristischen Details ermöglicht die Abgrenzung gegen Tumoren der Synovialhaut, wie auch gegen Geschwülste der Knochen, ferner gegen die einfachen entzündlichen und degenerativen Arthritiden.

Die Prognose hängt ab vom Verhalten des Grundleidens, der deformierenden Arthrosis. Die entstandenen Kapselknochen können parallel dem progressiven Verlauf des Grundleidens an Größe und Umfang zunehmen und anderseits kann es zum Auftreten von neuen Kapselosteomen kommen.

Die Therapie besteht in der Behandlung des Grundleidens. Die Vornahme eines chirurgischen Eingriffs erscheint als angezeigt in allen jenen Fällen, in denen es zu Einklemmungserscheinungen kommt.

Schrifttum

Baetjer, F. H., u. Ch. A. Waters, Injuries and diseases of bones and joints. Hoeber, New York (1921). — Barth, A., Freie Gelenkkörper. (Arthritis deformans, traumatische Gelenkkörper.) Arch. klin. Chir. **112** S. 369 (1919). — Friedländer, K., Knochenneubildungen (Ellbogengelenk), Röntgenpraxis **1** S. 111 (1929). — Haberler, G., Gelenkkapselchondromatose, Z. orthop. Chir. **49** S. 582 (1928). — Hammer, H., Gelenkkapselosteom (Kniegelenk), Fortschr. Röntgenstr. **37** S. 860 (1928). — Jerusalem, M., Kniegelenkskapselosteom, Ges. d. Ärzte, Wien, 25. 11. 1927, Wien. klin. Wschr. Nr. 48 S. 1525. — Kappis, Dtsch. Z. Chir. **157** (1920). — Kienböck, R., Über Gelenkkapsel- (Synovialis-) Osteome, Fortschr. Röntgenstr. **32** S. 527 (1924). — Derselbe, Röntgendiagnostik der Knochen- und Gelenkkrankheiten. Heft 3: Gelenksosteomatose und Chondromatose. Verlag Urban & Schwarzenberg, Berlin-Wien (1934). — Laennec, Cartilages accidentels, Article en Dictionnaire d. Sciences méd. A. 4, S. 131. — Rokitansky, R., Dendritische Vegetationen auf Synovialhäuten, Z. d. Ges. d. Ärzte, Wien **7** 1. Teil S. 2 (1851). — Rumpel, O., Erkrankungen der Knochen (Röntgenuntersuchungen). Graefe und Sillem, Hamburg (1908). — Schmidt, M. B., Kapselosteom, Arthritis deformans, Aschoffs Lehrbuch der path. Anat. **2** (4. Aufl.) S. 204 (1918). Simon, St., Osteom, Dtsch. Z. Chir. **190** S. 116 (1925). — Derselbe, Über multiple Kapselosteome des Schultergelenkes, Dtsch. Z. Chir. **196** S. 318 (1926). — Trapp, Osteom (Kniegelenk), Dtsch. Z. Chir. **43** S. 608 (1896). — Virchow, R., Krankhafte Geschwülste **2** (1863).

Zum Schlusse verbleibt mir die angenehme Pflicht, meinen Dank auszusprechen, vorerst Herrn Prof. Dr. H. R. Schinz, unter dessen Leitung die vorliegende Arbeit entstand, und an weiterer Stelle Herrn Dr. E. Friedl für die zuvorkommende, bereitwillige Mithilfe.

Lebenslauf

Ich wurde geboren am 30. Mai 1907 in Spreitenbach (Aargau), woselbst ich die Primarschule besuchte. Im Herbst 1920 kam ich an das Gymnasium nach Einsiedeln, wo ich 1928 mein Vorstudium mit der Matura abschloß.

Zu meiner medizinischen Ausbildung bezog ich anschließend die Universitäten von Freiburg i. d. Schweiz, Lausanne, Kiel, Bern und Zürich, wo ich im Januar 1934 mein Fachstudium mit dem Eidgenössischen Staatsexamen beendete.

Druck: Bibliographisches Institut AG. in Leipzig